

L'Autore rivolge l'attenzione all'interpretazione degli esami radiografici, alla misurazione della curva scoliotica, alla classificazione radiografica delle scoliosi, alla deformazione vertebrale ed allo studio radiografico del grado di maturazione ossea.

Dal momento che l'eziologia della scoliosi è idiopatica per esclusione, viene affrontato l'argomento della diagnosi differenziale con la scoliosi congenita, la paralisi cerebrale infantile, le malattie degenerative spino cerebellari, la poliomielite, la neurofibromatosi, l'achondroplasia, l'osteogenesis imperfecta.

Per quanto concerne la valutazione riabilitativa vengono considerate le alterazioni posturali con particolare riguardo alle ipermobilità, all'articolarietà e all'elasticità muscolare. Nelle scoliosi evolutive medio gravi vengono considerati vantaggi e limiti del trattamento non cruento e l'importanza della riabilitazione con il corsetto.

Nella scoliosi paramorfica o atteggiamento scoliotico l'Autore mette in evidenza l'importanza di un'adeguata risposta antigravitaria e la pericolosità degli scompensi posturali e dei vizi di portamento.

Viene accennata l'importanza di una valutazione biomeccanica del rachide per la miglior comprensione del concetto di catena muscolare, adattamento funzionale ed alterazione posturale di origine "ascendente" e "discendente": la prima provocata da scompenso dell'appoggio podalico e della biomeccanica del bacino; la seconda da scompensi dell'occlusione e, più in generale, da squilibrio del sistema stomatognatico.

LE SCOLIOSI DELL'ETÀ EVOLUTIVA: STRATEGIE DI TRATTAMENTO

SCOLIOSIS IN THE AGE OF DEVELOPMENT: THERAPEUTIC STRATEGIES

L'Autore propone l'approfondimento di alcuni concetti di Osteopatia cranio sacrale e viscerale, poco approfonditi dalla medicina convenzionale: come concausa eziopatogenetica delle scoliosi, potrebbero offrire un'ulteriore opportunità per comprendere e fronteggiare questa sindrome multifattoriale.

Parole chiave SCOLIOSI, ATTEGGIAMENTO SCOLIOTICO, OSTEOPATIA, CHIROPATICA, OMOTOSSICOLOGIA

Summary: After the definition of scoliosis and its distinctive views on scoliotic behavior, the Author highlights the fundamental elements for evaluating the scoliotic patient.

A clinical evaluation should be conducted taking into account the patient's physiological and family history, useful in determining successive treatments, objective examination, "strapiombo", hump, evaluations of the rigidity of the curvature and bone growth.

The author turns his attention to x-rays: how to measure the scoliotic curve, the radiographic classification of the scoliosis, the vertebral deformity and x-ray studies of bone maturity levels. Since the diagnosis of idiopathic scoliosis is an exclusion diagnosis, it must be taken into account a differential diagnosis of congenital scoliosis, juvenile cerebral paralysis, degenerative cerebral-spinal disease, poliomyelitis, neurofi-

bromatosis, achondroplasia and osteogenesis imperfecta.

In regards to the rehabilitative evaluations, posture problems, especially "hypermobility", articulation and muscular elasticity are to be considered.

The advantages and disadvantages of a non-invasive treatment and the importance of corset rehabilitation in the mid-serious evolutionary scoliosis are considered.

The Author underlines the importance of preventive measures and the dangers of unbalanced posture and bearing.

The importance of a biomechanical evaluation of the spinal cord for understanding the concept of muscular sequence and functional adaptation is focused. The concept of postural changes of "ascending" and "descending" origins is reaffirmed. The former bound to an unbalance of the foot support of ilium; the latter linked to an unbalance of the occlusion and the "stomatognathic" system.

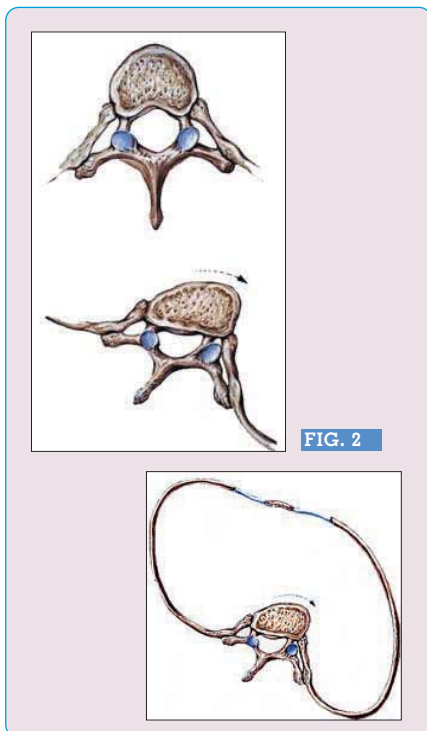
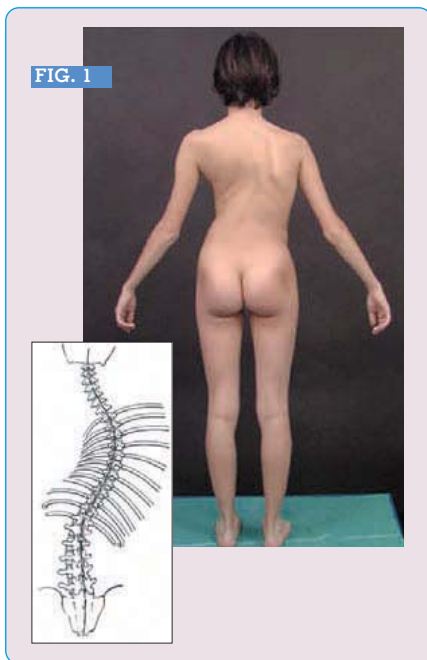
The Author proposes a closer examination of some sacral and visceral cranial osteopathic elements as idiosyncratic co-causes of scoliosis. These elements are rarely addressed by conventional medicine and could offer an additional opportunity in understanding and confronting this multi-factorial syndrome.

Key words: SCOLIOSIS, PARAMORPHIC SCOLIOSIS, OSTEOPATHY, CHIROPRACTIC, HOMOTOXICOLOGY

INTRODUZIONE

La scoliosi idiopatica è una deformazione tridimensionale della colonna vertebrale evidenziabile con una curva sul piano frontale. (FIG. 1)

Strutturalmente, oltre ad evidenti alterazioni estetiche, si rileva una rotazione del corpo vertebrale e la comparsa di gibbo. (FIGG. 2, 3)



Colpisce prevalentemente il sesso femminile; la sua caratteristica più saliente è l'evolutivezza; insorge, nella maggior parte dei casi, alla soglia dello sviluppo puberale, tendendo ad arrestarsi verso il periodo in cui avviene la maturazione ossea.

Il primo a descriverla e studiarla fu *Ippocrate*; *Galeno* ne coniò il termine già nel II secolo a. C.

Molti Autori ne hanno descritto le manifestazioni cliniche, nessuno ne conosce la causa.

Perdriolle, il primo a studiarla nei 3 piani dello spazio, la definisce "una curva che si sviluppa nello spazio...dovuta ad un movimento di torsione generalizzato a tutto il rachide".

Dal punto di vista eziopatogenetico, recenti studi hanno dimostrato che la scoliosi idiopatica ha origine genetica in grado di determinare una **ritardata maturazione** di alcuni centri nervosi di controllo della postura e del movimento e di provocare alterazioni biochimiche e neuromuscolari.

La deformazione vertebrale provocata dalla scoliosi idiopatica può essere definita come il segno di una sindrome complessa ad eziologia multifattoriale. Rappresenta oltre l'80% dei casi evolutivi; la percentuale residua è il risultato delle deformazioni rachidee riconducibili ad una ben precisa causa (diagnosi di esclusione).

La diagnosi differenziale va posta con le scoliosi congenite da difetto di formazione: parziale (*vertebra a cuneo*) (FIG. 4), completo (*emispondilo*); da difetto di segmentazione: monolaterale (*barra congenita*) (FIG. 5), bilaterale (*vertebre a blocco*) e con le patologie neuromuscolari: neuropatie del primo motoneurone, paralisi cerebrali infantili, sindromi spinocerebellari (es. *sindrome di Friedreich*),

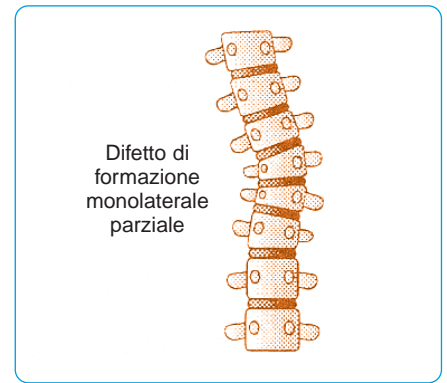
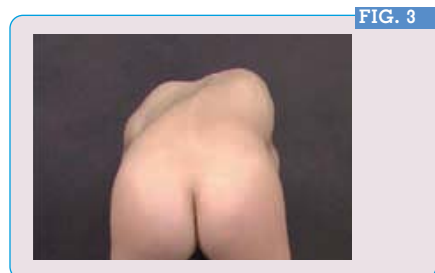


FIG. 4 Vertebra a cuneo.

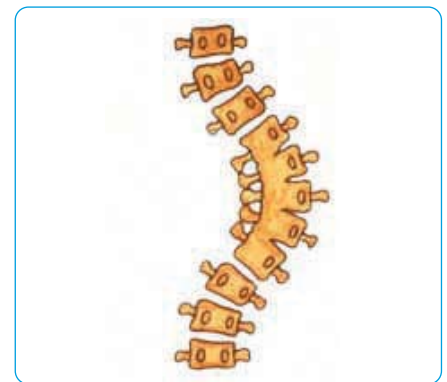


FIG. 5

morbo di Charcot-Marie-Tooth, siringomielia, neoplasie del midollo spinale, lesioni del midollo spinale e neuropatie del secondo motoneurone (poliomielite) (FIG. 6), mieliti virali, traumatiche, amiotrofie spinali, disautonomia.

SCOLIOSI PARAMORFICA

Premesso che la *Scoliosis Research Society* definisce "scoliosi" una curva > di 10° Cobb sul piano frontale, distinguiamo la scoliosi idiopatica dall'atteggiamento scoliotico o scoliosi paramorfica. – La scoliosi paramorfica è una flessione laterale della colonna senza abnorme deformazione e rotazione dei corpi vertebrali con minor comparsa di gibbo (FIGG. 7, 8), la cui caratteristica è una minor tendenza all'evolutivezza. Il paziente scoliotico va valutato attraverso un esame obiettivo con lo studio della morfologia e della funzionalità rachidea. Dapprima l'osservazione di asimmetrie ed alterazioni estetiche che riguardano

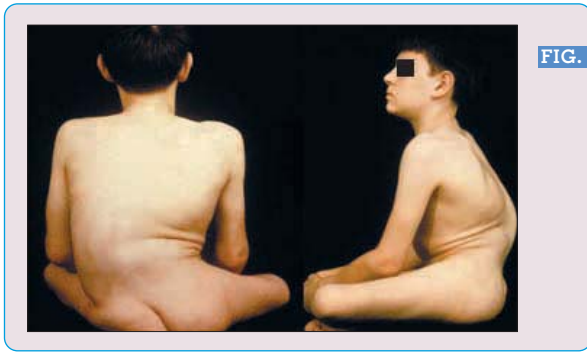

FIG. 6 *Esiti scoliotici di poliomielite.*




FIG. 7




FIG. 8

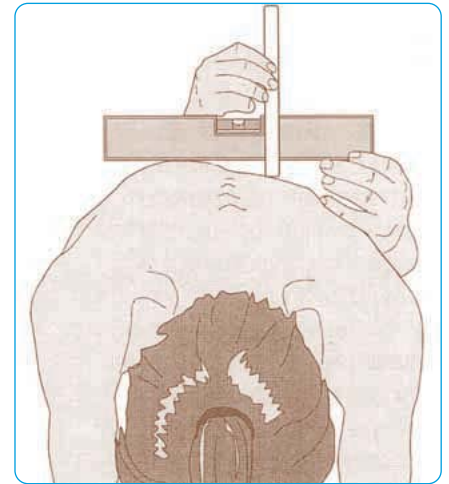


FIG. 10 *Misurazione del gibbo.*

il bacino, gli arti inferiori, il cingolo scapolare, il capo. Con il filo a piombo si valuta l'eventuale *strapiombo* della colonna (FIG. 9).

Il *bending* anteriore permette di valutare l'eventuale presenza di gibbo e un semplice regolo con livella, la sua misurazione (FIG. 10).

Con il *bending* laterale possiamo verificare la rigidità della colonna e la riducibilità della curva (FIG. 11).

Per la misurazione della curva è ormai comunemente accettato l'esame radiografico in proiezione antero-posteriore e la misurazione in gradi Cobb che viene effettuata mediante l'individuazione della vertebra apice della curva, la vertebra con più gradi di rotazione sul piano trasverso e le due vertebre limitanti, superiore e inferiore.

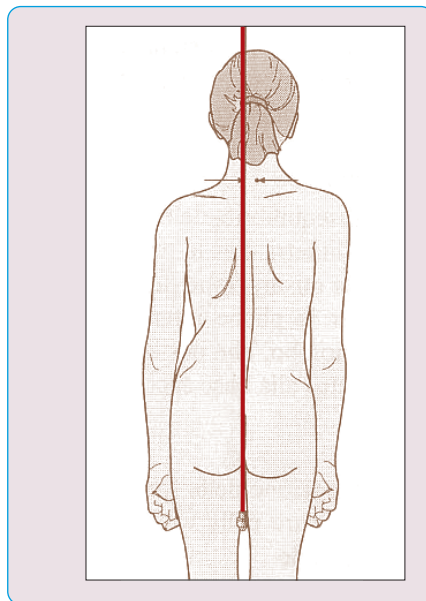


FIG. 9 *Strapiombo della colonna.*

Tracciando una retta passante per il piatto inferiore del corpo vertebrale della limitante inferiore e una retta per il piatto superiore della limitante superiore si valuta in gradi l'angolo ottenuto dalle ortogonali a queste rette (FIG. 12). Il grado di rotazione della vertebra apicale è ritenuto elemento prognostico estremamente importante. *Perdriolle* ed *altri Autori* hanno ideato alcuni strumenti atti alla misurazione del grado di rotazione della vertebra apicale (FIG. 13).

L'enorme aggravamento della deformità scoliotica nel periodo dello sviluppo ha indotto molti ricercatori allo studio della crescita ossea e delle *poussées* di sviluppo della colonna.

Il periodo di maggior aggravamento è quello pre- e puberale.

Tanner ha individuato gli stadi della crescita e della maturazione ossea nel periodo che precede e segue la pubertà: gli stadi della crescita sono da un lato statistici, dall'altro legati al grado di maturazione dei caratteri sessuali secondari.

L'evoluzione della deformità dipende dalle cartilagini di accrescimento del rachide sottoposte a forte spinta evolutiva. La diagnosi precoce è l'arma più efficace per un intervento sistematico sulla popolazione a rischio. La scoliosi non è patologia frequente: la sua incidenza è del 2-3%; più frequenti sono i vizi di portamento e le alterazioni posturali che possono degenerare e sfociare in una scoliosi paramorfica di discreta entità.

L'atteggiamento scoliotico è conseguenza della disfunzione posturale.

Attente valutazioni, monitoraggio e prescrizione di un intervento riabilitativo olistico, possono evitare ulteriori complicanze.

VALUTAZIONE RIABILITATIVA

Dal punto di vista riabilitativo, molta attenzione deve essere posta alla *proba-*

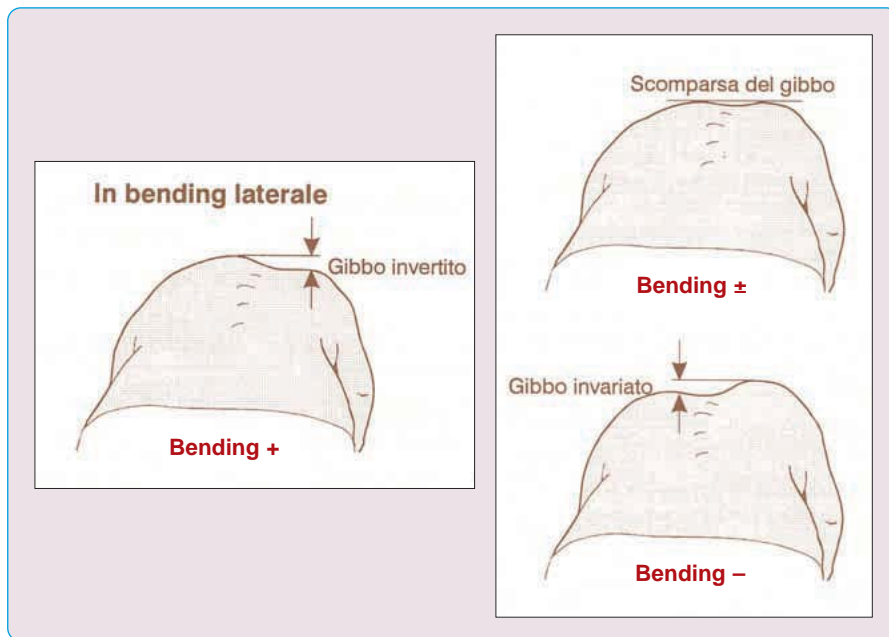


FIG. 11 *Bending laterale.*

bilità evolutiva della scoliosi.

Sulla base di queste osservazioni, le scoliosi con forte spinta evolutiva (oltre 40 gradi Cobb) che possono creare deformità gravi ed irreversibili, con importanti complicazioni cardio-respiratorie, devono essere trattate chirurgicamente (FIG. 14).

Le scoliosi comprese fra 20 e 40 gradi Cobb con spinte evolutive importanti devono essere trattate con corsetto e rieducazione (FIG. 15, 16); quelle com-

prese fra 10 e 20-30 gradi Cobb con scarse spinte evolutive possono essere trattate con rieducazione posturale, Osteopatia, Chiropratica, Kinesiterapia ed Omotossicologia.

SCOLIOSI E POSTURA

Abbiamo già sottolineato l'importanza delle alterazioni posturali nel mantenimento e nell'insorgenza delle sco-

lios paramorfiche.

La postura (meglio: *sistema posturale*) è la risposta integrata del corpo nelle sue manifestazioni statiche e cinetiche alla forza di gravità. La reazione antigравitaria deve essere: economica, efficiente, confortevole.

Se la reazione antigравitaria è inadeguata si instaura un'alterazione posturale.

Un **alterato equilibrio posturale** determina una "catena lesionale"; le strutture osteo-mio-fasciali, attraverso il gioco dei compensi, organizzano una serie di adattamenti che, a seconda dell'origine, partono dal basso verso l'alto o viceversa.

Caratteristica della catena lesionale è quella di *agire a distanza*.

Per catena lesionale a partenza dal basso si intende quella che viene definita "catena ascendente", alterazione che prende origine da una disfunzione dell'appoggio podalico, della zona sacro iliaca e del rachide.

La "catena discendente" è una catena lesionale a partenza da una alterazione dell'organo vestibolo-uditivo, visivo o occlusale (apparato stomatognatico).

Più in dettaglio, il sistema stomatognatico comprende le ossa craniche, la mandibola, l'ATM, il complesso muscolo legamentoso flessore-estensore del collo, l'osso ioide, il sistema linfatico e nervoso del collo e del capo.

FIG. 12 *Strapiombo della colonna.*

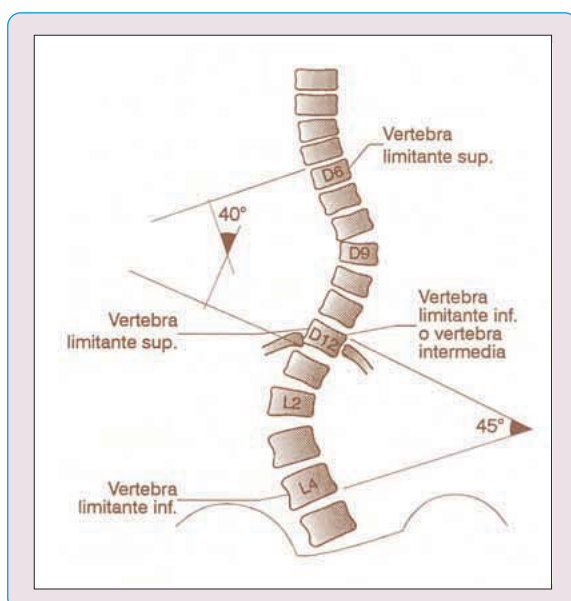
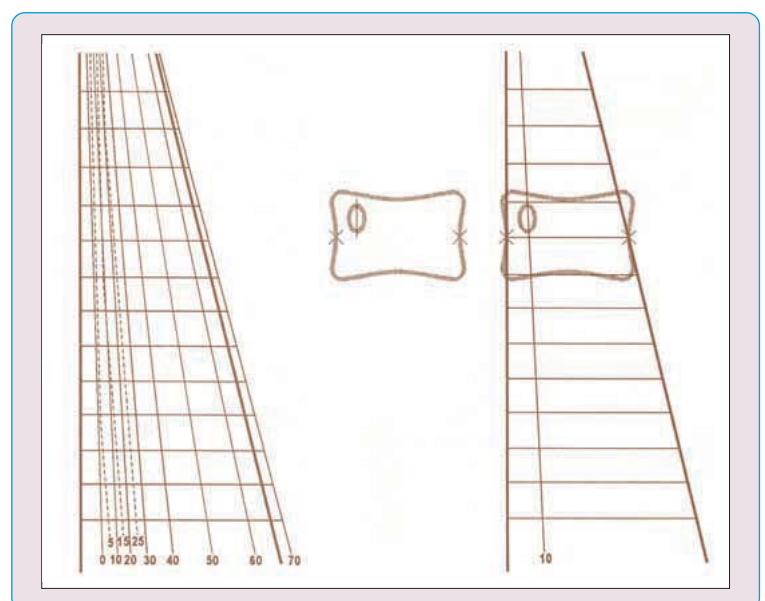


FIG. 13



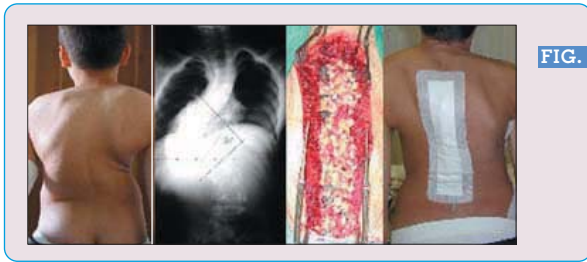


FIG. 14 *Trattamento chirurgico della scoliosi.*




FIG. 15 *Corsetto tipo Lyonese.*

FIG. 16 *Corsetto tipo Milwaukee.*

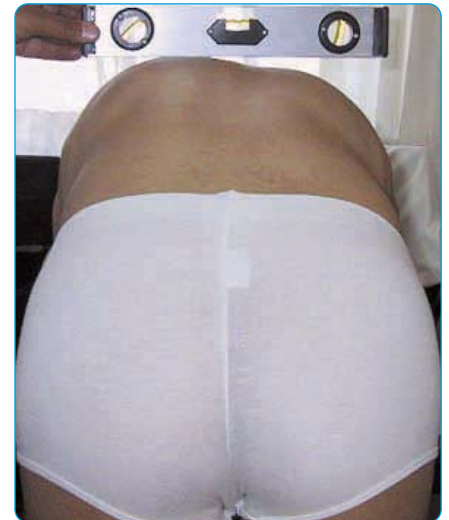

FIG. 17 *Atteggimento scoliotico riducibile con il bending laterale.*

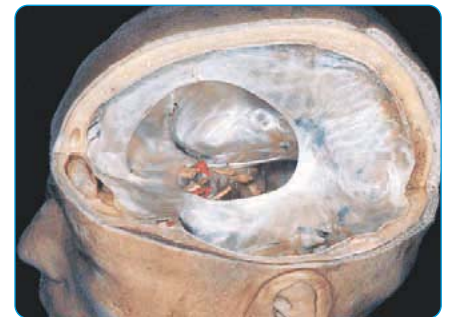


FIG. 18 *Membrane di tensione reciproca.*

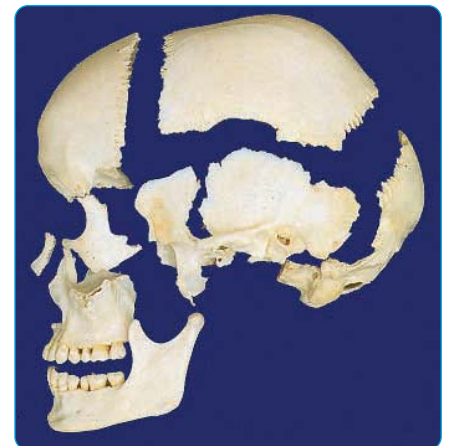


FIG. 19 *Ossa cranio-facciali.*

Il sistema posturale è fortemente implicato nel mantenimento o aggravamento di un atteggiamento scoliotico.

La scoliosi paramorfica può subire un aggravamento durante lo sviluppo puberale.

Il dorso curvo giovanile o gli atteggiamenti viziati che caratterizzano la fanciullezza e l'adolescenza sono elementi molto importanti nell'eziopatogenesi dell'atteggiamento scoliotico; se vengono trascurati in un momento di forte spinta evolutiva, la conseguente deformità può assumere proporzioni rilevanti (FIG. 17).

OSTEOPATIA CRANIO-SACRALE E SCOLIOSI

L'Osteopatia cranio-sacrale nasce per opera di *D.O. Sutherland*, Osteopata e Chiropratico che, nel 1934 in *"The Cranial Bowl"*, teorizza l'esistenza del Movimento di Respirazione Primaria (M.R.P.), movimento intrinseco della massa cerebrale che produce spostamento di liquido cefalo rachidiano nei ventricoli, nella scatola cranica e nel midollo spinale.

Il M.R.P. inizia al 5° mese di gravidanza e termina poche ore dopo l'*exitus*.

La motilità della massa cerebrale ed il movimento delle membrane di tensione reciproca sono in correlazione con l'equilibrio delle ossa craniche, della mandibola e, conseguentemente, dell'occlusione dentale (FIGG. 18, 19).

Da questo equilibrio può scaturire una postura più o meno armonica. Il compito dell'Osteopatia cranio-sacrale è quello di ottimizzare l'equilibrio delle ossa craniche e delle membrane di tensione reciproca onde evitare che il trauma della nascita o una posizione intrauterina anomala possano rappresentare una componente di rischio per l'equilibrio rachideo (FIGG. 20, 21).

Le osservazioni di *Shuterland* sullo sviluppo delle ossa craniche e la teoria del Movimento Respiratorio Primario (M.R.P.) hanno gettato le basi delle tecniche cranio - sacrali e sacro - occipitali (SOT).

È anche grazie a queste geniali intuizioni che siamo in grado di affermare l'importanza dell'apparato stomatognatico nell'equilibrio posturale.

La Gnatologia è una branca dell'Odonoiatria che studia le relazioni statiche e

dinamiche fra mandibola e ossa mascellari e fra mandibola e base cranica. Il rapporto fra occlusione dentale e postura, soprattutto in soggetti in accrescimento, è un argomento di grande interesse: alcune disfunzioni occlusali potrebbero essere direttamente implicate nell'insorgenza della scoliosi.

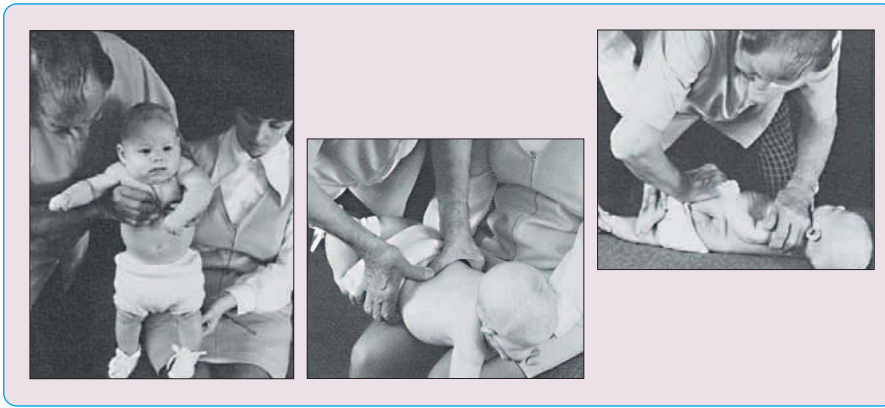


FIG. 20 *Trattamento chiropratico del neonato.*

OSTEOPATIA VISCERALE E SCOLIOSI

Altro elemento di approfondimento è il rapporto fra tensioni e "lesioni" (in Osteopatia il termine *lesione* è sinonimo di "restrizione reversibile di movimento") viscerali ed organiche ed atteggiamento scoliotico.

L'Osteopatia viscerale si occupa delle limitazioni reversibili di movimento di organi e visceri.

Restrizioni di movimento viscerale possono essere conseguenti a: esiti chirurgici, infiammatori, disfunzioni endocrine del periodo puberale, squilibri posturali dei diaframmi.

Organi voluminosi (FIG. 22), che cambiano consistenza ciclicamente possono, con la propria restrizione di movimento, alterare fortemente i delicati equilibri pressori del comparto addominale, toracico e pelvico.

La diminuzione di movimento di un organo o di un viscere può determinare una forte tensione sulla parete addominale posteriore e sulla colonna vertebrale.

Un atteggiamento scoliotico a livello dorso-lombare e sacrale può fortemente risentirne.

La terapia osteopatica viscerale è finalizzata a ristabilire i movimenti *impediti* ed al ripristino degli equilibri pressori e funzionali (FIG. 23).

Le strutture che con la loro consistenza possono indurre torsioni sacrali e lombari sono soprattutto: **ovaio, utero, fegato, stomaco, colon.**

OSTEOPATIA CHIROPRACTICA E SCOLIOSI

La funzionalità osteo-mio-fasciale ed organica e la struttura sono intimamente collegate.

La funzione altera la struttura e viceversa.

Sulla base di queste affermazioni è facile intuire che molti fattori legati alle restrizioni di movimento della struttura osteo- articolare possano determinare o aggravare l'atteggiamento scoliotico.

Nella pratica quotidiana viene dato

molto rilievo all'equilibrio delle ali iliache e al sacro, sia dal punto di vista diagnostico che terapeutico.

In terapia manuale osteo-chiropratica, lo studio dell'eterometria degli arti inferiori, l'assetto del bacino, la rigidità rachidea e lo studio dell'equilibrio sono elementi fondamentali per la valutazione morfo funzionale.

Logan e De Jearnette affermano l'importanza dell'appoggio podalico, delle ali iliache e del sacro nelle alterazioni posturali ascendenti.

Non a caso "lesioni" di grande interesse sono la rotazione posteriore o anteriore delle ali iliache e la chiusura ed apertura iliaca (FIG. 24).

SCOLIOSI E OMOTOSSICOLOGIA

La Tavola delle Omotossicosi inquadra la scoliosi nelle Fasi di Deposito e di Impregnazione del tessuto osseo.

Considerando l'ereditarietà della malattia, la prima analisi che proponiamo è quella di verificare le caratteristiche costituzionali dei genitori e del bambino.

Molta attenzione deve essere posta alla presenza di *fluorismo* e *tubercolismo* nei bambini con caratteristiche costituzionali di brevilineità o di longilineità con *habitus* astenico.

L'anamnesi familiare va completata con l'anamnesi fisiologica (eventuali difetti di suzione, dentizione, fonazione, deambulazione).

L'approccio che proponiamo è quello di integrare le conoscenze, e quindi il trattamento classico, associando rimedi costituzionali, nosodi e composti in base alla clinica ed alla Materia Medica Omeopatica.

La scelta del farmaco può scaturire dall'esperienza personale o con l'ausilio di apparecchiature di biorisonanza.

I farmaci più utilizzati, in base alla nostra esperienza sono:

Calcium fluoratum, Calcium carbonicum, Calcium phosphoricum, Natrium muriaticum, Luesinum, Osteoheel® S (-Heel), Ledum compositum (-Heel), Selenium compositum (-Heel), Cary Baby comp (CSM).

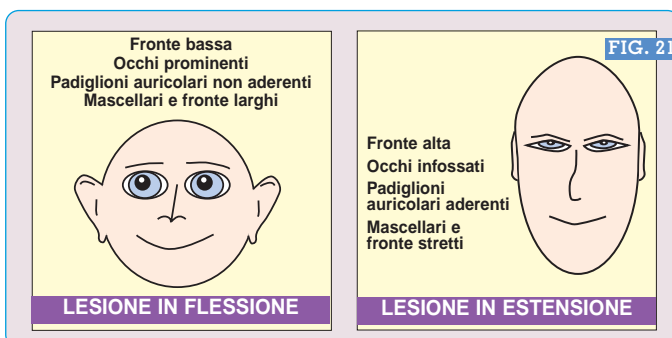


FIG. 21 *Lesione in flessione ed estensione.*

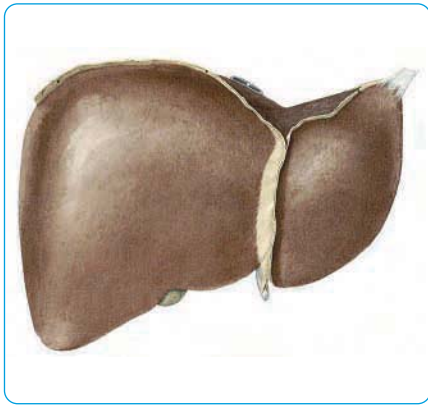


FIG. 22 *Fegato e suoi mezzi di fissazione.*

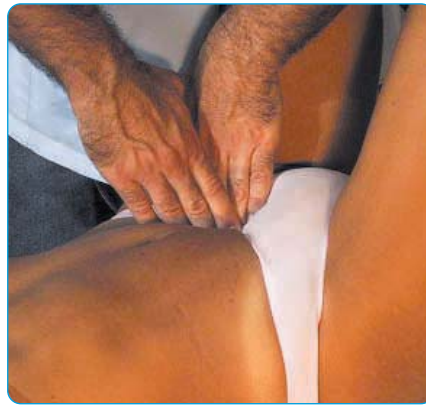


FIG. 23 *Terapia osteopatica del sigma.*

SCOLIOSI E SPORT

La scoliosi è stata storicamente considerata una patologia legata alla asimmetria ed alla forza di gravità.

Un suggerimento terapeutico, ancora attualmente frequentemente proposto, è la pratica del nuoto.

Molti studi (Tribastone, 1984) hanno dimostrato l'inconsistenza di questa proposta ausiliaria. Comunque non vi è alcuna controindicazione alla pratica di qualsiasi attività sportiva, anche asimmetrica, per poche ore settimanali, per ricreazione.

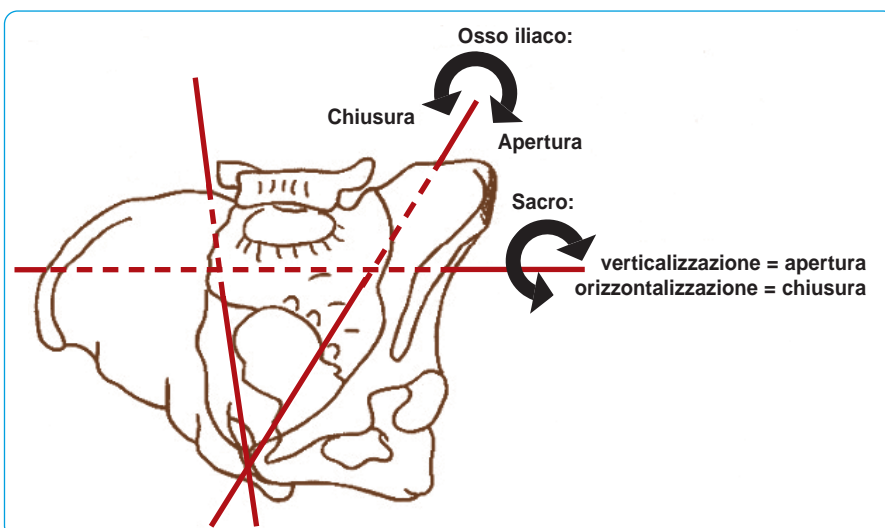
Lo sport è importantissima attività educativa che, tuttavia, non può sostituire in alcun modo la terapia delle alterazioni posturali e delle scoliosi.

CONCLUSIONI

La scoliosi è patologia da affrontare con atteggiamento di grande prudenza ed umiltà.

È, senza dubbio, una sindrome complessa e multifattoriale. L'approccio che proponiamo è quello di integrare i protocolli *standard* derivanti dalle acquisizioni dell'Ortopedia e della Fisioterapia con l'Osteopatia, la Chiropratica e l'Omotossicologia, da sempre tese alla medicina preventiva, in grado di ben integrare l'approccio multidisciplinare ed olistico. ■

FIG. 24 *Apertura e chiusura iliaca.*



Letteratura

1. A.A. VARI - Atlante di anatomia umana a colori. Ed. Piccin, **1999**.
2. BUSQUET L. - Le catene muscolari. Volume II e IV. Ed. Marrapese Roma, **1996**.
3. BUSQUET L. - Osteopatia cranio sacrale. Ed. Marrapese Roma, **1998**.
4. DE JEARNETTE H. - Sacro-occipital technic of spinal therapy. Nebraska City, **1940**.
5. DELMAS A. - Anatomie des centres nerveux. Masson, **1985**.
6. FRATONI G. - Compendio di Osteopatia strutturale e terapia manuale. Biomeccanica e pratica osteopatica. Guna Ed. Milano, **2001**.
7. HERBST R.W. - "Gonstead Chiropractic Science & art", Sci-Chi publications USA, **1980**.
8. KAPANDJI I.A. - Physiologie articulaire du rachis. Maloine, **1975**.
9. Monografia di aggiornamento del gruppo di studio della scoliosi e delle patologie vertebrali. Volume 1 - 2 GSS, **2001**.
10. PERDRIOLLE R. - La scoliosi: suo studio tridimensionale. Già Ghedini Ed. Milano, **1982**.
11. TRIBASTONE F. - Compendio di ginnastica correttiva. Società Stampa Sportiva Roma, **1984**.

- Le Figg. 4-5-9-10-11-12-13 sono tratte da: **Monografia di aggiornamento del gruppo di studio della scoliosi e delle patologie vertebrali.** (Letteratura-9).

- La Fig. 20 è tratta da Herbst R.W. - "Gonstead Chiropractic Science & art". Sci-Chi publications USA, 1980.

- La Fig. 24 è tratta da L. Busquet - Le catene muscolari, Volume II e IV. Ed.; Marrapese Roma, 1996.

- Le Figg. 1(ed inserto)-2-3-6-14-15-16 sono tratte da siti internet:

www.rvfs.nu/scoliosi.gif

www.spine-nordest.org/patologie/01c.html

www.gss.it

milwaukee.brace.nu/links1.html

www.gpini.it/chirurgie/patologie_vert/imgs_pat/scoliosi1.jp

www.spine-nordest.org/patologie/01c.html

www.butler-chiropractic.com/images/scoliosi.jpg



Per riferimento bibliografico:

FRATONI G. - Le scoliosi dell'età evolutiva: strategie di trattamento. *La Med. Biol.* **2003/4**; 77-83.

Indirizzo dell'Autore:

Dr. Gianluca Fratoni

- Presidente S.I.M.O.C. (Società Italiana Medici Osteopati e Chiropratici)

- Responsabile Didattico del Corso di Osteopatia e Terapia Manuale Globale

Piazza Nicoloso da Recco, 10

I - 00154 Roma

fratoni.g@chinesis.com